



Bandelette sous-urétrale et transobturatrice TOMS™ chez l'homme : indication, technique et résultats

Philippe Grise¹, Renaud Vautherin²,
Christian Saussine³, Benoit Le Portz⁴,
Olivier Delbos⁵, Denis Dupuy⁶

¹ Service d'urologie, CHU de Rouen,
Hôpital Charles-Nicolle, Rouen.

² Service d'urologie, Clinique Trenal,
Sainte-Colombe-les-Vienne.

³ Service d'urologie, CHU de Strasbourg, Strasbourg.

⁴ Service d'urologie, Clinique Océane, Vannes.

⁵ Service d'urologie, Clinique du Millénaire,
Montpellier.

⁶ Service d'urologie, Clinique Ambroise-Paré,
Toulouse.

Transobturator urethral male sling TOMS™: indication, technique and results

Résumé

L'incontinence post-prostatectomie reste un problème qui a entraîné le développement des techniques mini-invasives, dont la technique de la bandelette sous-urétrale TOMS™. Après une incision médiane périnéale, l'espace entre corps caverneux et muscle bulbospongieux est exposé. La ponction transobturatrice est réalisée de dehors en dedans ou de dedans en dehors selon l'ancillaire choisi, puis la bandelette est appliquée sur l'urètre avec une tension nette. Il n'a pas été rapporté de complication postopératoire hormis une douleur minime transitoire et un cas de rétention. Le nombre moyen de garnitures est passé de 4 à 0,9 et la moitié des patients sont secs. Les scores de continence SF 36 et ICIQ ont été améliorés de 50 et 54 % avec un recul d'un an. La bandelette TOMS™ est une technique simple et bien tolérée pour l'incontinence modérée ou mineure post-prostatectomie.

Mots-clés : Incontinence urinaire masculine, incontinence post-prostatectomie, bandelette sous-urétrale.

Abstract

Incontinence post-prostatectomy remains a problem and in order to minimize surgical morbidity and costs, minimal invasive procedures have been proposed. The authors present the TOMS™ new procedure. A median perineal incision exposes the space between each ischio-cavernous muscle and the bulbospongiosus. The trans-obturator puncture is an outside-inside or inside-outside, then the sling is applied on the uretra with tension. No postoperative complications were reported except minimal pain and one retention. The median number of pads per day decreased significantly from 4 pads before surgery to 0,9 after surgery, and half of the patients were completely dry. The SF 36 and ICIQ continence and quality of life scores improvement were respectively 50 and 54 % with one year follow-up.

The TOMS™ is an attractive simple well tolerated sling technique for moderate or minor post-prostatectomy stress incontinence.

Key-words: Male urinary incontinence, post-prostatectomy incontinence, sling.

Correspondance

Philippe Grise

Service d'urologie

CHU de Rouen - Hôpital Charles-Nicolle

I, rue Germont

76031 Rouen cedex.

philippe.grise@chu-rouen.fr

Introduction

Malgré l'amélioration des techniques, l'incontinence urinaire post-prostatectomie est un problème [1] qui affecte de façon importante la qualité de vie. Si le sphincter artificiel reste la référence pour les incontinenances sévères, son coût et ses complications ont entraîné le développement de techniques moins invasives dans les formes

mineures ou modérées. Les injections urétrales ont un taux de succès faible et surtout une dégradation rapide des résultats, ce qui explique l'avènement d'autres techniques, dont les bandelettes sous-urétrales [2-5] et les ballons latéro-urétraux. Les modalités d'insertion et de fixation des bandelettes ainsi que le biomatériau ont évolué. Les complications septiques et douloureuses [6]



de la fixation par vis et les risques de lésion vésicale de la ponction rétropubienne ont amené à proposer la voie transobturatrice s'inspirant de celle utilisée chez la femme [7]. Toutefois, le bassin de l'homme est plus profond, plus étroit, et les branches ischiopubiennes sont plus larges que chez la femme : ces paramètres ont nécessité des modalités de pose spécifiques. De plus, la physiopathologie de l'incontinence n'est pas la même et une tension de la bandelette doit être apportée. La bandelette sous-urétrale TOMS™ comprend quatre bras et une partie rectangulaire centrale ; le biomatériau est du polypropylène inextensible à larges mailles et l'ancillaire est spécifique.

Indication

L'incontinence urinaire masculine modérée à mineure par déficit du sphincter urétral post-prostatectomie est l'indication typique. Les fuites apparaissent plus souvent après une prostatectomie radicale qu'après une adénomectomie prostatique ; rarement, l'indication peut concerner un déficit neurologique sphinctérien. Il est recommandé de s'assurer de l'absence d'évolutivité de la maladie et d'avoir un recul post-prostatectomie suffisant quant au délai de récupération de la continence aidé par une rééducation ; en pratique, un délai d'un an est recommandé.

L'expression clinique des fuites est uniquement diurne, lors des efforts, à la marche ou en station debout, souvent plus marquée en fin d'après-midi ce qui traduit la fatigabilité du sphincter. La quantification des fuites est difficile, grossièrement appréciée par le nombre de garnitures. Elle est plus précisément appréciée par le pad-test sur 24 heures ; en effet, le pad-test court sous-estime les fuites. Toutefois, en pratique, le pad-test est optionnel et plus volontiers utilisé dans le cadre de la recherche clinique. Bien qu'il n'existe aucune définition précise, le terme incontinence mineure correspond à des fuites obligeant au port de 0 à 1 garniture

(il existe une grande variabilité d'absorption selon le type de protection, mais les couches sont exclues de cette appréciation) ; le terme incontinence modérée correspond au port de 2 à 4 garnitures.

L'évaluation urodynamique du déficit sphinctérien est difficile. La pression de clôture urétrale maximale est basse dans les déficits majeurs accompagnant une incontinence sévère, mais dans les formes plus modérées, il est fréquent de constater des valeurs normales et parfois une longueur fonctionnelle courte. La pression de fuite à la toux (VLPP) n'est pas une technique standardisée et est peu réalisée.

Au préalable, il faut s'assurer, par le bilan urodynamique, de l'absence d'hyperactivité du détrusor ou d'une valeur basse de la compliance vésicale. Il faut également s'assurer, par une urétroscopie ou une uréthrographie, de l'absence de sténose urétrale ou cervicale à traiter en amont. À noter que les autosondages ne sont pas une contre-indication à la pose de la bandelette. L'existence d'une radiothérapie pelvienne est une contre-indication relative ; le malade doit être informé du taux de succès faible et même d'une possible aggravation des fuites. Un examen cytobactériologique des urines (ECBU) aura été réalisé dans la semaine précédant l'entrée et il devra être négatif.

Technique

Préparation préopératoire

La peau périnéale (douche, tonte, nettoyage cutané) est préparée selon les mêmes critères que pour un sphincter artificiel. Une antibiothérapie prophylactique est administrée en peropératoire : cefazoline 2 g à l'induction en dose unique ou si allergie : utilisation de vancomycine 15 mg/kg (recommandations de la Société française d'anesthésie et de réanimation - SFAR).

L'anesthésie est générale ou rachidienne.

L'installation du malade s'effectue en position de décubitus dorsal, cuisses

hyperfléchies et en légère abduction. **Un sondage** par une sonde urétrovésicale Ch 16 est réalisé.

Incision périnéale

Elle est centrée sur le bord inférieur du pubis qui est facilement palpé par le doigt ; une longueur de 5 cm est habituellement suffisante. Après incision longitudinale médiane du tissu sous-cutané, la dissection aborde le muscle bulbospongieux qui est préservé, puis longe le bord externe du muscle ce qui permet de découvrir le relief arrondi blanchâtre de l'albuginée du corps caverneux. L'angle supérieur du dièdre entre le corps caverneux et le corps spongieux urétral postbulbaire est alors facilement mis en évidence et dans sa partie profonde se situe l'aponévrose périnéale et le point de ponction. Au doigt, il est possible de palper la branche ischiopubienne en dehors et le bord inférieur du pubis en haut.

Les écarteurs de Farabeuf sont très utiles pour mener à bien cette dissection qui est bilatérale ; par la suite, ces écarteurs peuvent être remplacés par un écarteur type Beckman ou LoneStar.

Il ne faut pas réaliser une dissection entre la branche osseuse ischiopubienne et le corps caverneux, car ce plan est trop externe et expose à des douleurs ou des saignements. Il ne faut pas disséquer sous l'aponévrose, car il y a un risque de saignement veineux et un risque pour les fibres du sphincter qui sont proches.

La ponction

Elle peut se faire de dehors en dedans ou de dedans en dehors. Ce choix relève de l'opérateur et dépend de la morphologie du patient (chez l'obèse, la voie de dehors en dedans est plus facile car le mouvement de l'aiguille droite est moins limité que l'aiguille hélicoïdale).

• Ponction de dehors en dedans

Le point d'entrée est situé à la racine de la cuisse à 4 cm de la ligne médiane d'incision,

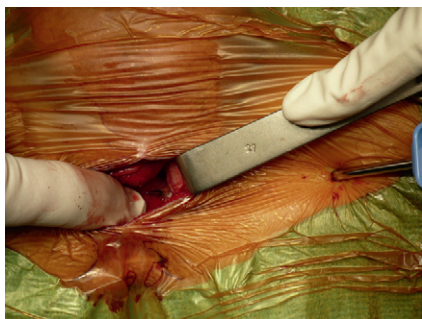


Figure 1 : Ponction transobturatrice de dehors en dedans avec l'aiguille courbe dont la pointe est visible au niveau de l'angle supérieur du dièdre entre le corps caverneux et le corps spongieux urétral postbulbaire.

à 4 cm environ du bord inférieur du relief du muscle grand adducteur. La direction de la ponction peut être utilement appréciée en réalisant un test avec une aiguille à ponction lombaire (PL) longue qui doit aller juste au raz de la branche ischio-pubienne et s'engager dans le trou obturateur. Le bassin de l'homme est plus profond et étroit que la femme et il est donc conseillé d'utiliser ce repérage par l'aiguille à PL qui n'est pas traumatique et qui va donner l'axe de ponction.

La ponction transobturatrice de dehors en dedans est réalisée (ensuite) avec l'aiguille courbe. L'objectif de la ponction est d'atteindre l'aponévrose périnéale dans la zone triangulaire initialement repérée (**figure 1**). La pulpe de l'index placée au niveau de l'aponévrose périnéale perçoit la pointe de l'aiguille et guide sa sortie dans l'incision. Elle protège aussi l'urètre qu'il ne faut pas léser par la pointe de l'aiguille. Le manchon serti à la bandelette est encliqueté sur la pointe de l'aiguille. La bandelette est attirée dans le trou obturateur par le mouvement de retrait de l'aiguille. Même manœuvre de l'autre côté.

Il est également possible d'utiliser l'aiguille hélicoïdale avec un point de ponction plus interne au niveau du pli de la racine de la cuisse.

• Ponction de dedans en dehors

Le manchon serti à la bandelette est encliqueté sur l'aiguille hélicoïdale (choisie en

fonction du côté). Le point d'entrée est la partie supérieure de la zone triangulaire de l'aponévrose périnéale. Un premier mouvement perce l'aponévrose, un deuxième mouvement enfonce l'aiguille le long de la branche ischio-pubienne jusqu'à percevoir le bord inférieur de la branche, un troisième mouvement effectue une rotation autour de la branche (il faut veiller à ce que la rotation reste à la hauteur du point de ponction sans aller vers le haut ou vers le bas). La pointe de l'aiguille est repérée sous la peau, une moucheture au bistouri facilite sa sortie au travers de la racine de la cuisse. Le manchon est saisi avec une pince puissante (Kocher), puis l'aiguille hélicoïdale est retirée par un mouvement de rotation inverse. Même manœuvre de l'autre côté.

• Positionnement sans tension

La zone rectangulaire d'appui de la bandelette est pré-positionnée sans tension sur l'urètre entouré du muscle bulbospongieux par une traction sur les bras. Idéalement, le bord supérieur de la zone d'appui doit être à la hauteur du bord inférieur de la symphyse pubienne ; pour certains malades, il faudra le replacer car la tendance est un glissement vers le bas en direction du bulbe avec le risque d'être trop bas et en arrière de l'urètre. Un point de Prolène 4/0 amarre le milieu de ce bord supérieur en prenant largement l'albuginée du corps spongieux.

La position du bord inférieur de la zone rectangulaire demande aussi de l'attention et en cas de plissement de la bandelette, il

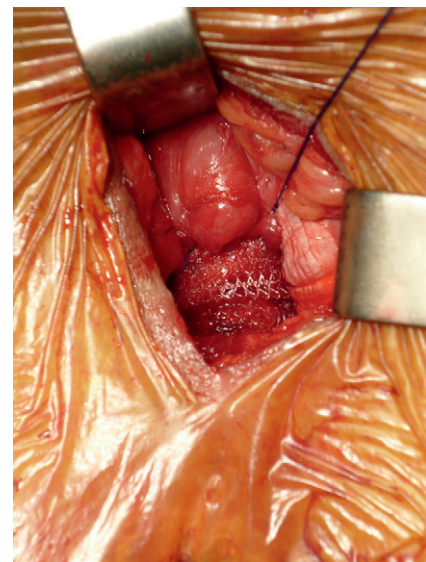


Figure 2 : La bandelette a été mise en tension de la bandelette avec un appui net sur le muscle bulbospongieux apprécié par une encoche visible. Un amarrage latéral complémentaire vient d'être réalisé à gauche par un pont de fil non résorbable entre le bord supéro-externe de la bandelette et le tissu fibreux de l'albuginée du corps caverneux.

faut inciser le raphé anobulbaire afin que le bulbe puisse aller plus en arrière et en profondeur et se mettre sous la bandelette ; au besoin, un point en U vient appliquer le bord inférieur de la bandelette.

• Mise en tension de la bandelette

Une traction complémentaire sur les bras antérieurs puis postérieurs est réalisée jusqu'à obtenir un appui net sur le muscle bulbospongieux et le corps spongieux urétral. Ceci se traduit par un enfoncement

Les points essentiels à retenir

- L'indication électorale est l'incontinence post-prostatectomie mineure à modérée en l'absence de radiothérapie.
- La technique comporte une incision périnéale, un trajet de ponction qui tient compte de la spécificité anatomique du bassin de l'homme mais qui peut se faire de dehors en dedans ou de dedans en dehors selon l'ancillaire choisi, un réglage de la bandelette avec une tension comportant une encoche visible.

Les avantages sont une technique simple, bien tolérée, une amélioration significative de la qualité de vie et une continence complète dans un cas sur deux.



visible de 2 mm environ, notamment dans la zone sous-symphysaire. Aucun critère urodynamique ou endoscopique n'est actuellement standardisé et n'apporte de valeur pronostique établie. Il faut comprendre que la compression du tissu érectile spongieux est un préalable pour exercer une action sur l'urètre à ce niveau.

• Amarrage latéral complémentaire

Il est conseillé afin d'éviter que la tension ne se relâche mais également que la bandelette ne glisse vers le bas. Il est réalisé de chaque côté (**figure 2**) par un point de Prolène 3/0 fixant le bord supéro-externe de la bandelette au tissu fibreux de l'albuginée des corps caverneux.

• Les extrémités de la bandelette

Elles sont extériorisées au niveau de la cuisse et l'incision est refermée par plans sans drainage.

• Suites postopératoires

La sonde vésicale est retirée à 48 heures et une mesure de résidu post-mictionnel est réalisée avant la sortie. Il est conseillé au patient de ne pas faire d'effort pendant trois semaines.

Résultats

Une étude prospective multicentrique incluant au total 144 patients, soumise aux règles de la loi Hurriet et lancée en 2006, a permis d'évaluer les résultats de la bandelette qui a été initialement avec deux bras et depuis 2008 avec quatre bras. La pose a été considérée comme facile par les opérateurs bien que la spécificité des modalités techniques justifie la présente mise au point. Aucune complication vasculaire ou neurologique n'a été observée. La douleur

postopératoire pendant les deux premiers jours a été évaluée à 2,5 sur une échelle visuelle analogique de 0 à 10, puis 0,9 à un mois et 0,1 à un an.

Un cas de rétention postopératoire à l'ablation de la sonde est survenu, traité par une reprise précoce pour un relâchement de la tension, ceci ayant permis une reprise des mictions et une continence complète. Pour les autres patients, la miction a été facile, une dysurie rarement constatée. La valeur du résidu a été comprise entre 0 et 100 ml. Un cas récent de perforation vésicale lors d'une ponction de dedans en dehors a été géré par le changement de modalité de ponction réalisé de dehors en dedans. Le nombre moyen de garnitures a été abaissé de 4 en préopératoire à 0,9 en postopératoire et un malade sur deux ne porte plus aucune garniture. L'évaluation de la continence et de la qualité de vie sur les échelles SF 36 [8] et ICIQ [9] a montré une amélioration significative des valeurs, respectivement de 50 % et 54 % avec un recul d'un an pour la bandelette avec quatre bras. La persistance des résultats à moyen et long terme n'est actuellement pas connue, mais la persistance des résultats à quatre ans a été rapportée pour d'autres types de bandelettes [10], ce qui justifie la poursuite de l'étude.

Conclusion

La bandelette sous-urétrale et transobturatrice TOMS™ chez l'homme est une procédure simple et bien tolérée qui permet une amélioration significative de l'incontinence post-prostatectomie de degré mineur et modéré, un malade sur deux obtenant une continence complète.

Conflit d'intérêt

L'étude prospective TOMS™ (CL Medical) n'a reçu aucun support financier et les investigateurs n'ont reçu aucune rémunération pour l'étude.

P. G. Symposium : orateur invité par Ipsen et CL Medical

Références

- [1] Lepor H, Kaci L. The impact of open radical retropubic prostatectomy on continence and lower urinary tract symptoms : a prospective assessment using validated self-administered outcome instruments. *J Urol* 2004;171:1216-9.
- [2] Schaeffer AJ, Clemens JQ, Ferrari M, et al. The male bulbourethral sling procedure for post-radical prostatectomy incontinence. *J Urol* 1998;159:1510-5.
- [3] Grise P. Incontinence after prostatectomy-The transobturateur I-Stop male sling as a new treatment option. In: *European Renal and Genito-Urinary Disease, Issue II*, www.touchgenitourinarydisease.com 2006; pp 69-70.
- [4] Rehder P, Gozzi C. Transobturateur sling suspension for male urinary incontinence including post-radical prostatectomy. *Eur Urol Suppl* 2007;52:860-6.
- [5] De Leval J, Walgremy D. The inside-out transobturateur sling: a novel surgical technique for the treatment of male urinary incontinence. *Eur Urol* 2008;54:1051-65.
- [6] Senechal C, Limani K, Djeflal C, et al. Les douleurs périméo-scrotales après soutènement urétral prothétique type InVance® : étude anatomique sur cadavres. *Prog Urol* 2008;18:456-61.
- [7] Grise P, Droupy S, Saussine C, et al. Transobturateur tape sling for female stress incontinence with polypropylene tape and outside-in procedure: prospective study with 1 year of minimal follow-up and review of transobturateur tape sling. *Urology* 2006;68:759-63.
- [8] Litwin MS, Lubeck DP, Hening JM, et al. Differences in urologists and patient assessments of health related quality of life in men with prostate cancer: results of the capsure database. *J Urol* 1998;159:1988-92.
- [9] Abrams P, Avery K, Gardener N, et al. The International Consultation on Incontinence Modular Questionnaire: www.icicq.net. *J Urol* 2006;175:1063-6.
- [10] Stern JA, Clemens JQ, Tiplitsky SI, et al. Long-term results of the bulbourethral sling procedure. *J Urol* 2005;173:1654-6.